喀痰細胞診による誤嚥性肺炎の診断

◯渡邊　友宏 (CT)　株式会社チューケン熊本支社細胞診
山口　大輔 (MT)　株式会社チューケン熊本支社病理細胞診
堤　　寛 (MD)　藤田保健衛生大学医学部病理

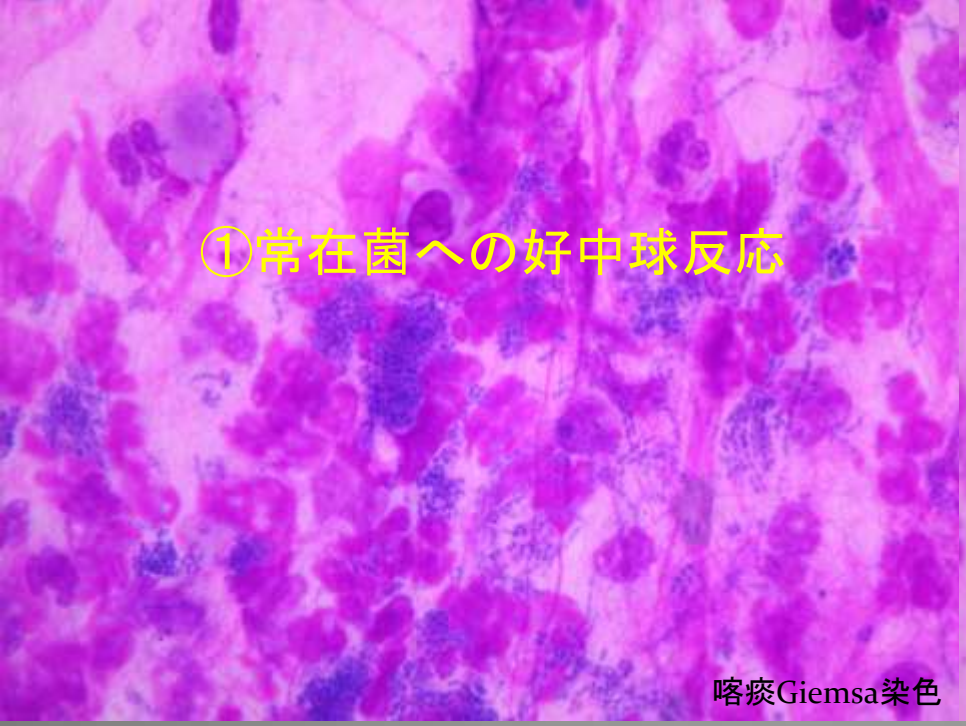

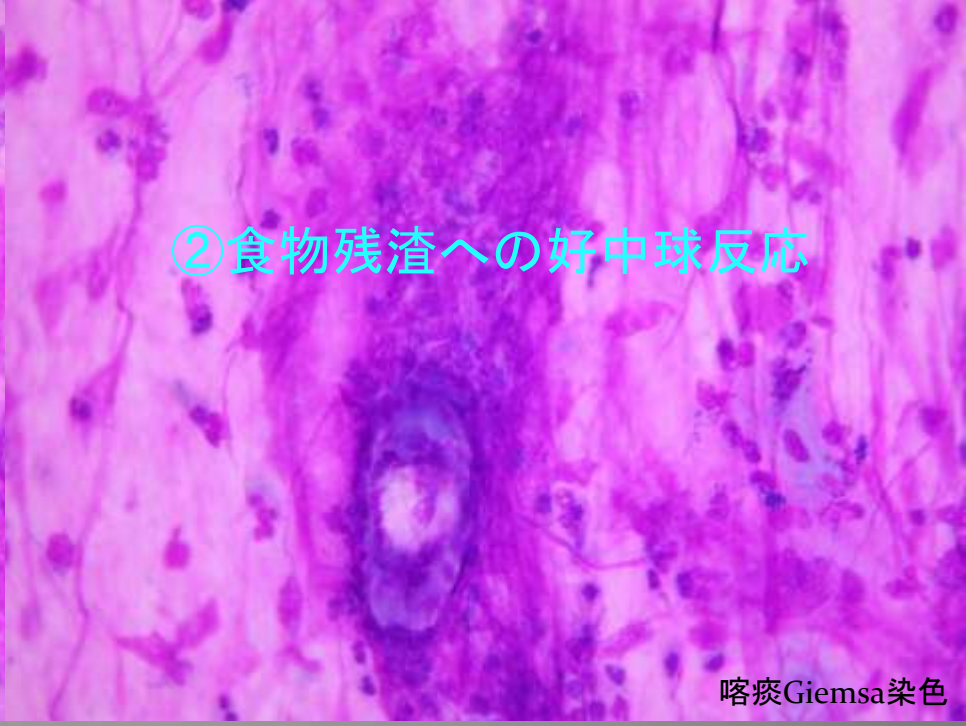

誤嚥性肺炎(含む誤嚥性気管支炎)

「誤嚥(aspiration)とは、常在菌を含む唾液などの口腔・咽頭内容物、食物、まれに胃内容物を気道内に吸引すること」で生じる肺炎
(細菌学的検索では、ほとんどが口腔内常在菌)

ギムザ染色を併用した喀痰細胞診の細胞像(1993～現在)

①常在菌への好中球反応 (副鼻腔炎などの後鼻漏も類似所見をみる) (2005)

②食物残渣への好中球反応

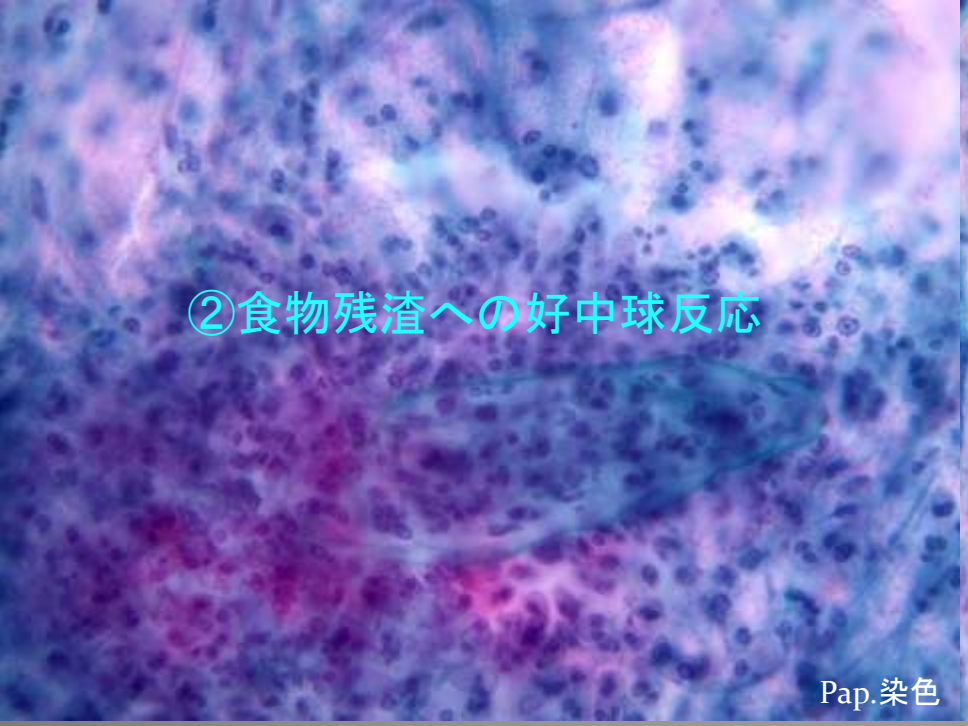

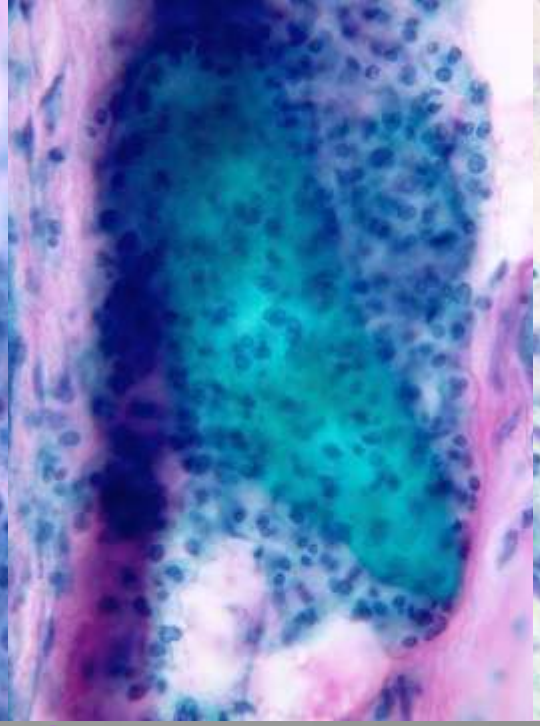

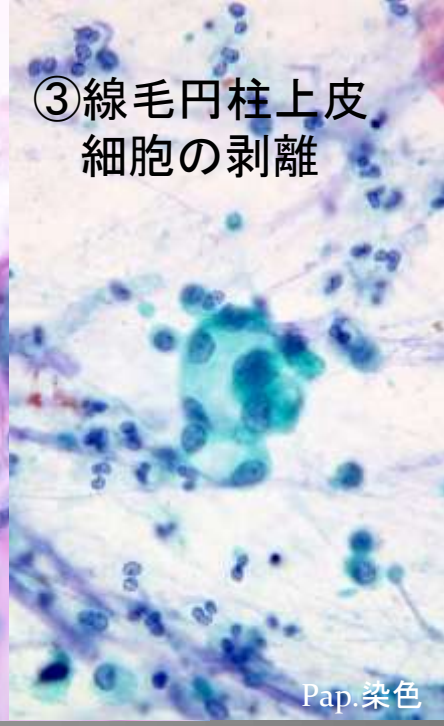

誤嚥性肺炎(含む誤嚥性気管支炎)の喀痰細胞像

●日常の喀痰細胞診 (Pap.染色)

②食物残渣への好中球反応が誤嚥性炎症を推定する重要な所見
③線毛円柱上皮細胞の剥離は誤嚥性気管支炎を疑う
④クルシュマンらせん体は「炎症の場」を推定させ、増加は誤嚥性肺炎を疑う

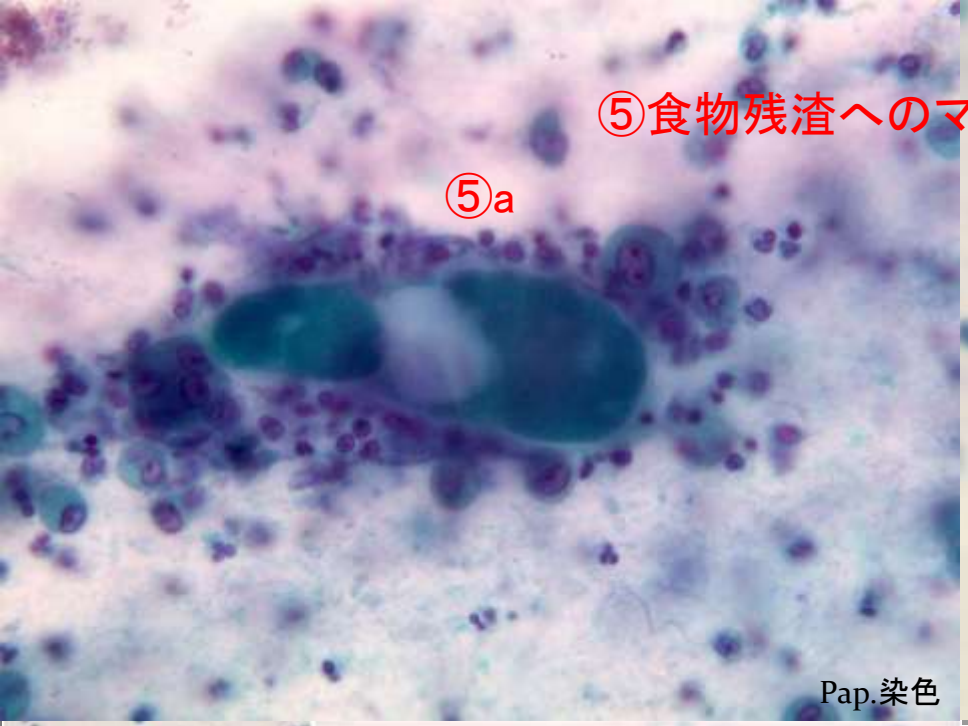



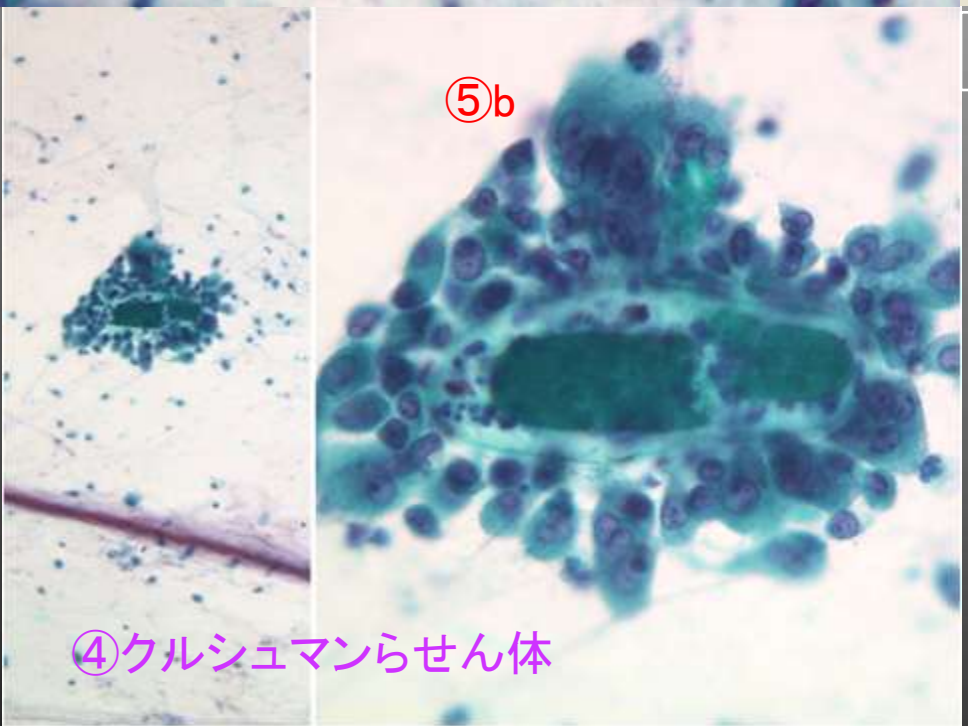

誤嚥性肺炎の喀痰細胞像

⑤食物残渣へのマクロファージ反応は
誤嚥性肺炎

⑤a炎症細胞は好中球とマクロファージ　が混在またはマクロファージが付着する
⑤bマクロファージが囲い込む
⑤bは炎症が慢性化し肉芽腫形成へと向かう変化と推定され、検出率は低い

1. 食物残渣への好中球反応、マクロファージ反応の出現率

ギムザ染色を併用した喀痰細胞診 (2010.5～2015.12) (株)チューケン熊本支社細胞診

所　　見	件　数		症例数	男　性	女　性	備　　考
総数 1353件	957					検体不良396件(29.3%) 1)
①②	159	16.6%	149 77.9歳	87 78.8歳	62 77.1歳	血痰13症例(8.7%)
①②③ cili>1+	68	7.1%	63 78.1歳	34 77.1歳	29 79.1歳	
①②③④	36	3.8%	32 78.7歳	18 81.4歳	14 75.1歳	
①②③④⑤a	3	0.3%	3			59歳♀、69歳♂、84歳♂

①常在菌への好中球反応　②食物残渣への好中球反応　③線毛円柱上皮細胞の剥離　④クルシュマンらせん体の増加　⑤食物残渣へのマクロファージ反応

年齢分布：28歳～99歳)　65歳以下23件 2)

1)検体不良の原因は、外来での採痰が多い

2)健常者の誤嚥の存在?、今後の症例集積と検討が必要

2. 主　　訴：咳、痰、血痰 (依頼伝票に記載されたもの)

3. 臨床診断：気管支炎、喘息、肺炎 (依頼伝票に記載されたもの)

②食物残渣への好中球反応

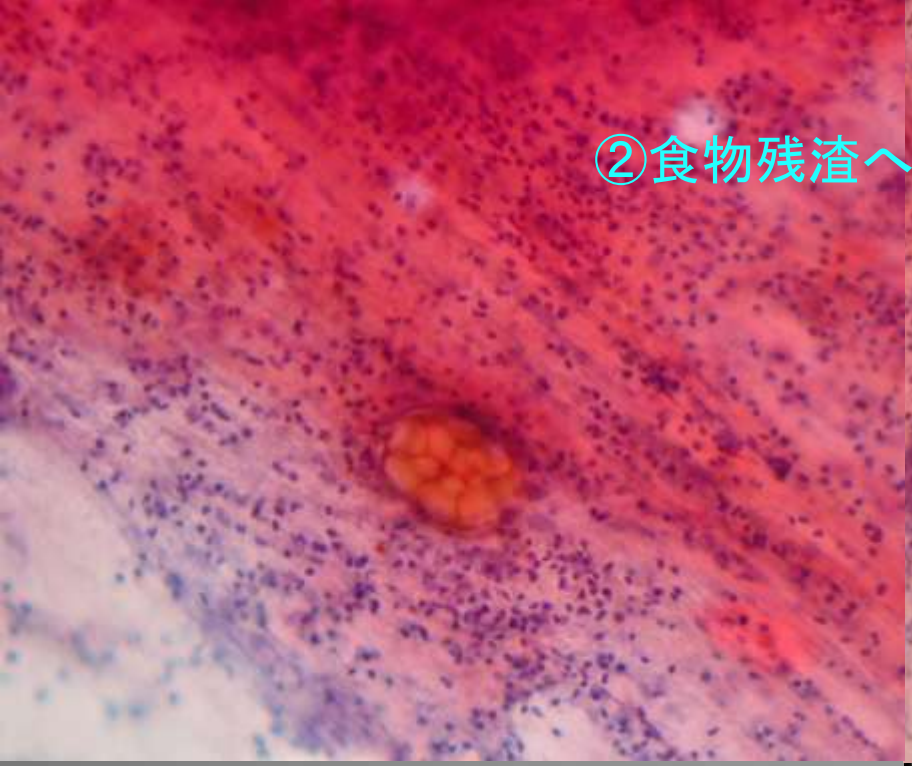

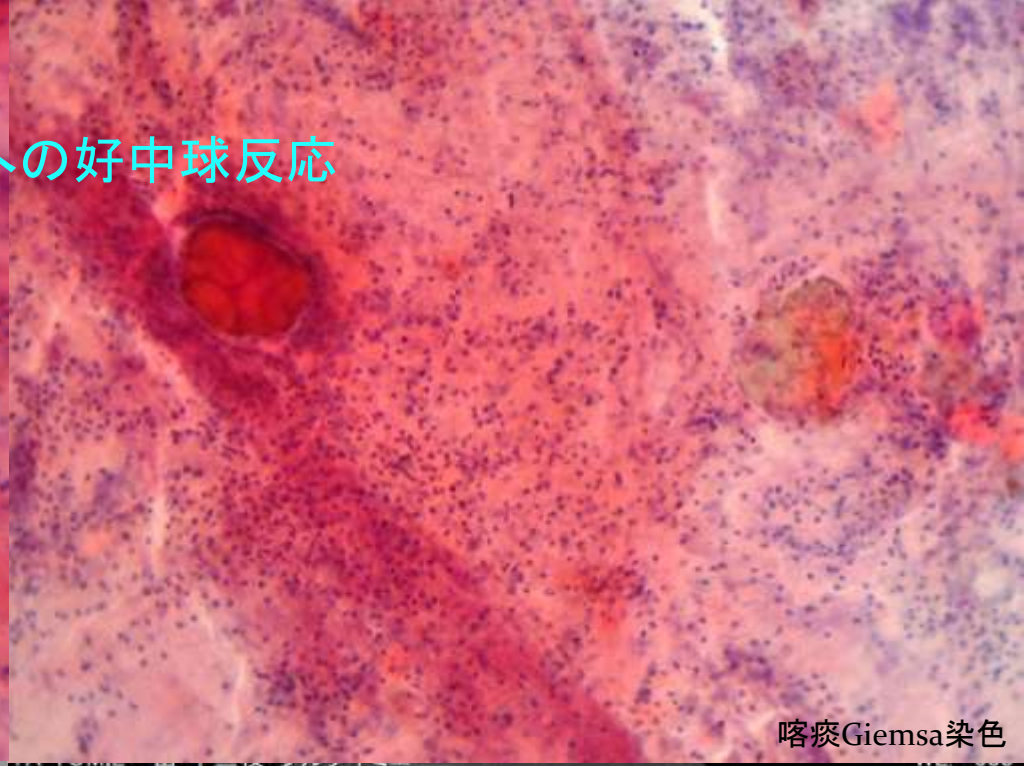

喀痰Giemsa染色

症　例　1:女性76歳、
主　訴　:咳嗽、喀痰

胸部CTは、気管支炎の像がみられ、
誤嚥性気管支炎と臨床診断された。

気管支粘液の中にみられる
②食物残渣への好中球反応は、
誤嚥性炎症の初期像



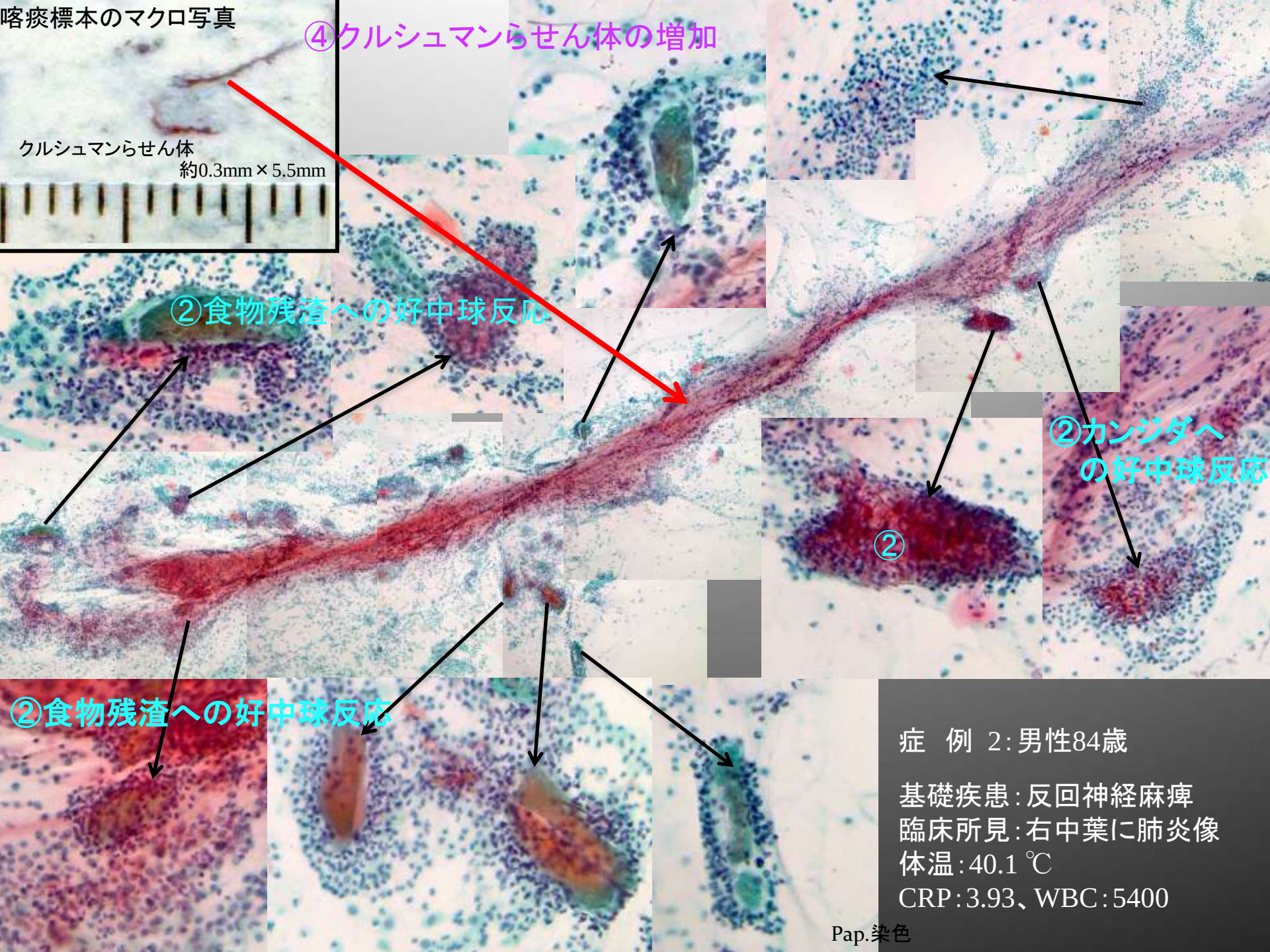
喀痰標本のマクロ写真
クルシュマンらせん体
約0.3mm×5.5mm
④クルシュマンらせん体の増加
②食物残渣への好中球反応
②カンジダへの好中球反応
②
②食物残渣への好中球反応
症　例　2:男性84歳
基礎疾患:反回神経麻痺
臨床所見:右中葉に肺炎像
体温:40.1 ℃
CRP:3.93、WBC:5400
Pap.染色

症　例 2：男性84歳



誤嚥性肺炎

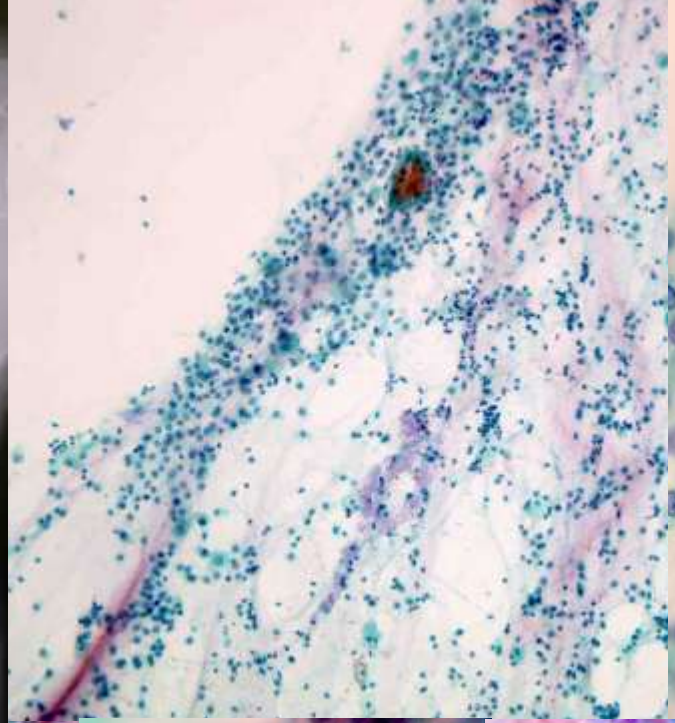

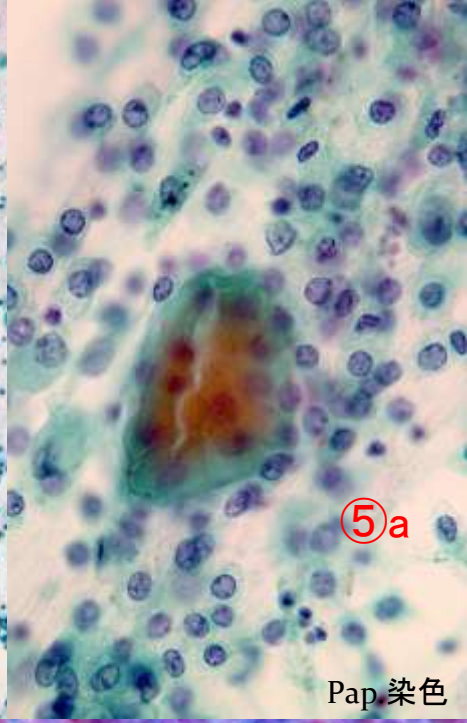

⑤a

Pap.染色

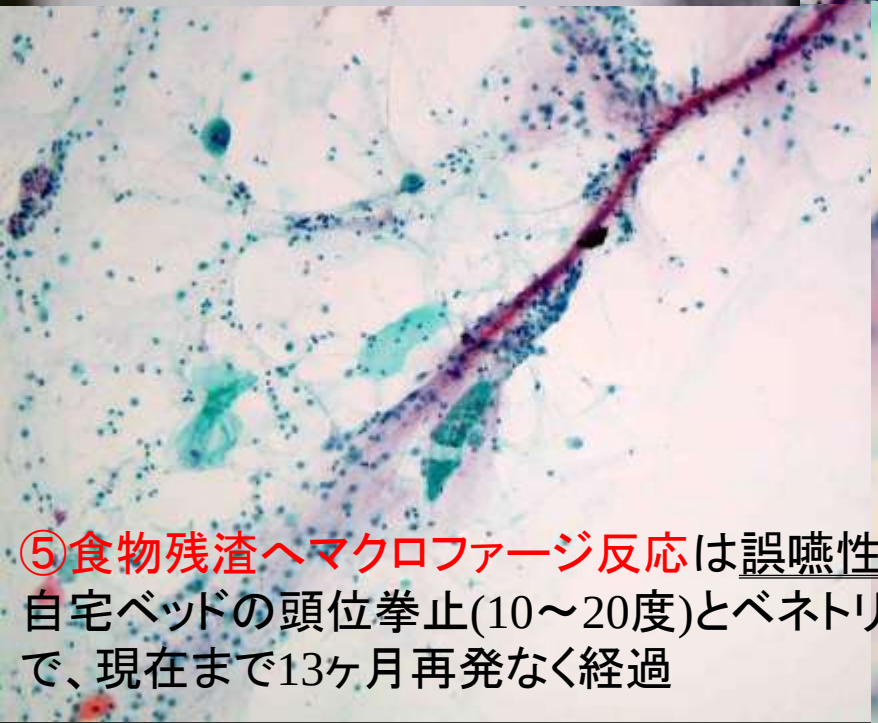

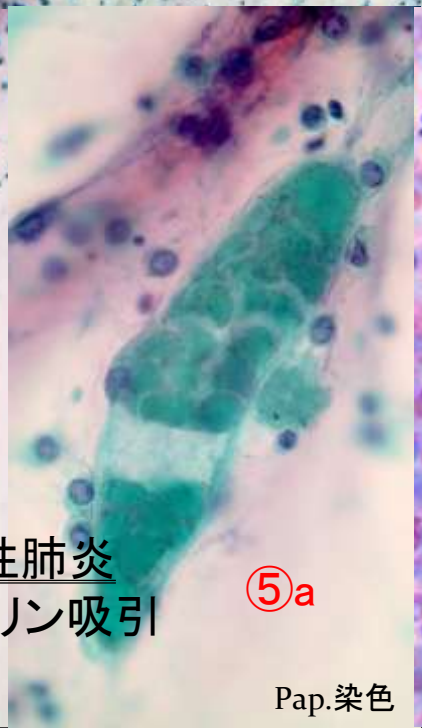

⑤a

Pap.染色

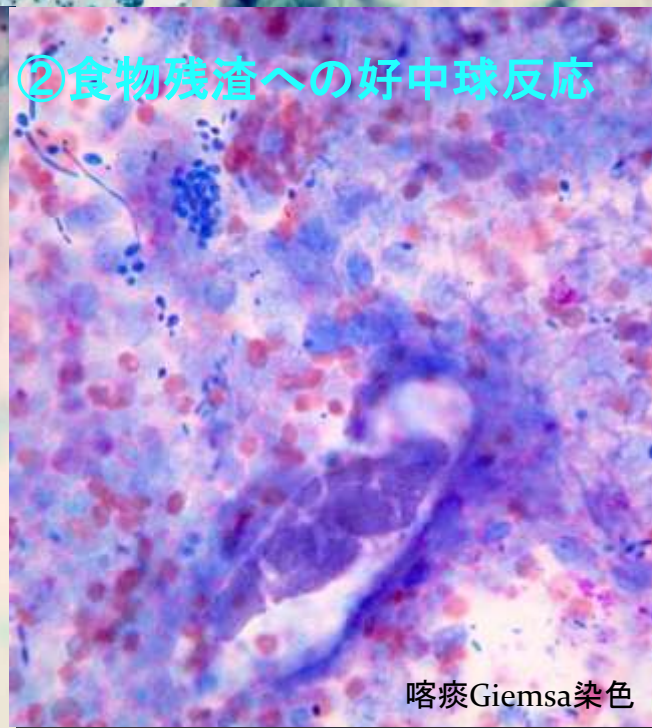

②食物残渣への好中球反応

喀痰Giemsa染色

⑤食物残渣へマクロファージ反応は誤嚥性肺炎

自宅ベッドの頭位挙止(10～20度)とベネトリン吸引で、現在まで13ヶ月再発なく経過

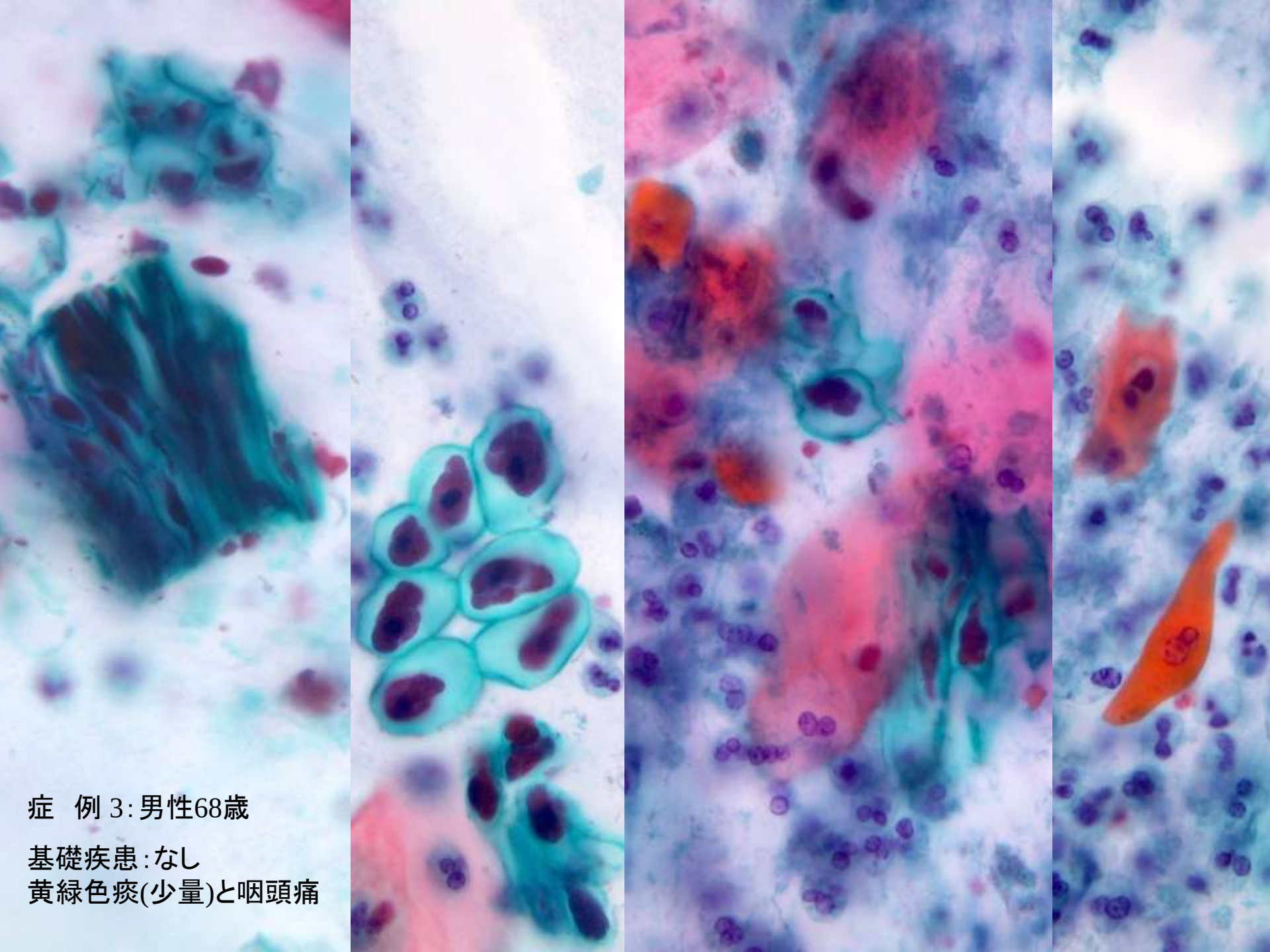

症　例 3: 男性68歳

基礎疾患 : なし
黄緑色痰(少量)と咽頭痛

まとめ

誤嚥性肺炎の喀痰細胞像

「誤嚥（aspiration）とは、常在菌を含む唾液などの口腔・咽頭内容物、食物、まれに胃内容物を気道内に吸引すること」で生じる肺炎

●ギムザ染色を併用した喀痰細胞診

①常在菌への好中球反応、単調な細菌の増殖がないことの確認

●日常の喀痰細胞診 (Pap.染色)

②食物残渣への好中球反応が誤嚥性炎症を推定する重要な所見
③線毛円柱上皮細胞の剥離は誤嚥性気管支炎の可能性を疑う
④クルシュマン螺旋体は「炎症の場」を推定でき、増加は誤嚥性肺炎を疑う
⑤食物残渣へのマクロファージ反応は誤嚥性肺炎、出現率は低い

☆食物残渣が目立つ喀痰
「食物残渣が多くみられます。
口腔ケアにご留意くださるよう、ご指導ください」

お世話になりました施設、先生方に感謝いたします。

国立病院機構熊本再春荘病院	難波　煌治　　院長
国立療養所宮古南静園	新城　日出郎　園長
国立療養所沖縄愛楽園	山内　和雄　　園長

（ハンセン病療養所では誤嚥性肺炎を多く経験しました）

尾崎医院(熊本県宇土市)	院　長：尾崎　　建　先生
	主治医：伊藤　清治　先生
株式会社 チューケン 日本医薬中央研究所	山口　大輔　技師
熊本支社　病理細胞診	末並　佳子　技師
株式会社 エスアールエル福岡ラボ	顧　問：西　　國広　先生
病理細胞診	指導医：伊藤　裕司　先生
さとう胃腸内科クリニック	院　長：佐藤　信之　先生
純真学園大学保健医療学部検査科学科	准教授：中野　智裕　先生

今回の発表に関して開示すべきCOIはありません

症　例 4:男性83歳

臨床診断:肺がん疑い
臨床所見 : 右上葉にGGO(CT)

肺真菌症？

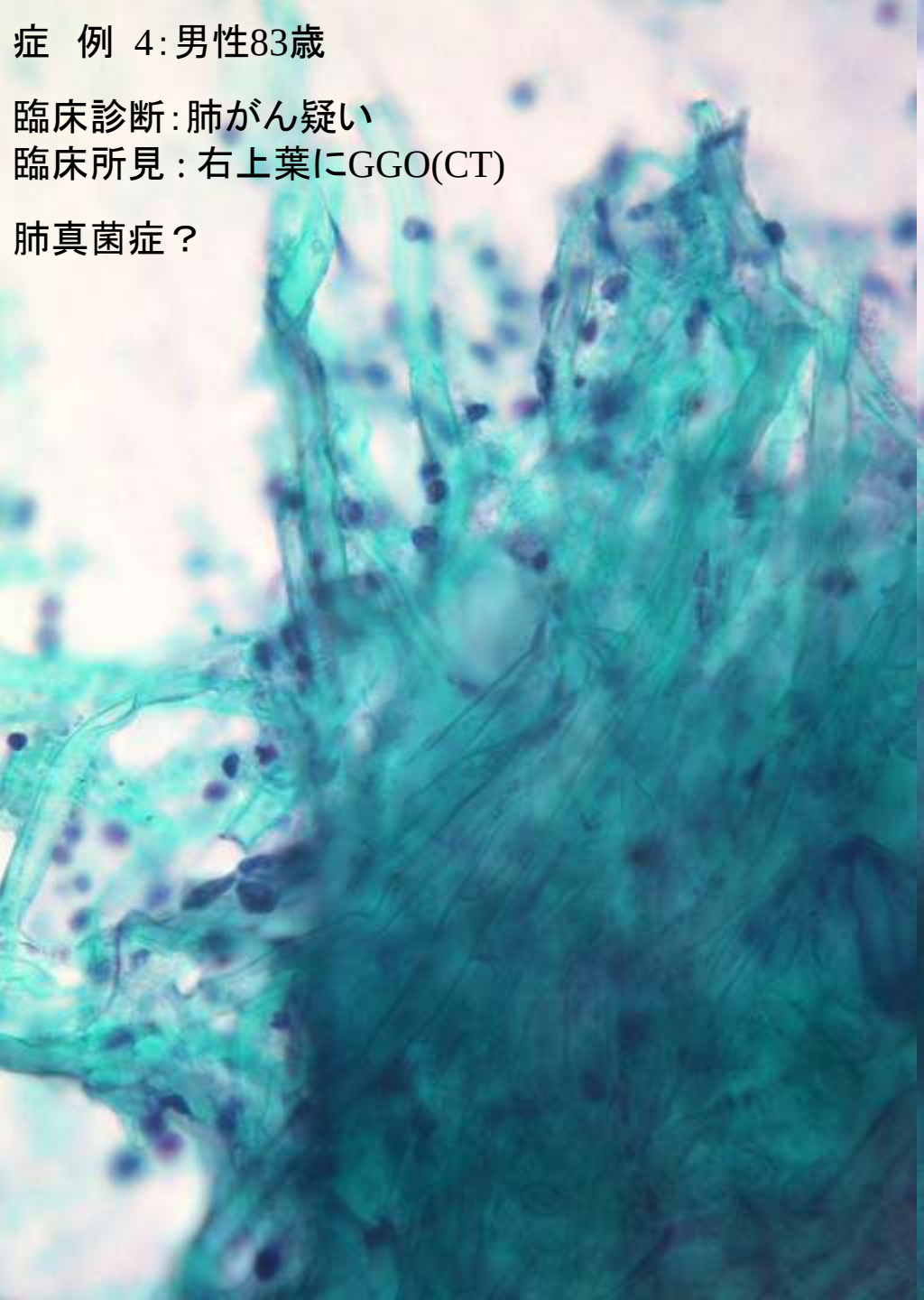

今後の課題　病原真菌とキノコの鑑別

